

# LIPOSTRUCTURE DES SEINS RECONSTRUITS APRÈS MASTECTOMIE (greffe autologue ou transfert pour améliorer la qualité des seins reconstruits)



Version 3 mise à jour nov 2011

Information délivrée le :

Cachet du Médecin :

Au bénéfice de :

Nom :

Prénom :

Cette fiche d'information a été conçue **sous l'égide de la Société Française de Chirurgie Plastique Reconstructrice et Esthétique (SOF.CPRE)** comme un complément à votre première consultation, pour tenter de répondre à toutes les questions que vous pouvez vous poser si vous envisagez d'avoir recours à une lipostructure des seins reconstruits après mastectomie. Le but de ce document est de vous apporter tous les éléments d'information nécessaires et indispensables pour vous permettre de prendre votre décision en parfaite connaissance de cause. Aussi vous est-il conseillé de le lire avec la plus grande attention.

## ● DÉFINITION, OBJECTIFS ET PRINCIPES

De nombreux procédés de reconstruction du sein, après mastectomie, existent. On peut les présenter en trois catégories :

• **Reconstruction par implant** (ou prothèse mammaire: en général posée sous le muscle pectoral)

• **Reconstruction par lambeau et implant** (un muscle et sa peau sont transférés au niveau du sein, et le volume manquant est complété par un implant posé en arrière du muscle)

• **Reconstruction par tissus autologues**, utilisant les tissus de la patiente (il n'y a pas de matériel autre que ceux de son propre corps). Ces tissus autologues peuvent être des « lambeaux » dont les principaux sont

- ceux du ventre :

- Le TRAM : utilisant un des muscles grand droit avec la peau du ventre sous le nombril, transféré en le retournant à 180°, ou rebranché dans l'aisselle en microchirurgie pour sa forme libre ;

- Le DIEP : peau du ventre sans le muscle, mais toujours branché par microchirurgie.

- celui du dos : utilisant le muscle grand dorsal et sa graisse environnante, avec ou sans peau.

Il existe d'autres lambeaux plus rares comme celui du muscle grand fessier, ou du sein controlatéral.

Les techniques sont ainsi variées et permettent de s'adapter aux différentes situations (peau fine, abîmée, ou volume du sein à reconstituer important ou non...) et aux différentes exigences des patientes. Le chirurgien peut ainsi choisir la meilleure solution à proposer au cas par cas.

Malgré toutes ces techniques raffinées, il persiste souvent des petits défauts, à type d'irrégularités, de manque de volume

ou de projection, d'asymétrie du décolleté. Pour corriger ces défauts, voire dans des cas exceptionnels reconstruire la totalité du sein, il est possible de transférer la graisse de la patiente selon la technique de la lipostructure.

Cette technique, dérivée de la technique des transferts graisseux au niveau de la face aussi appelée lipofilling ou lipomodelage est largement utilisée et maîtrisée en chirurgie reconstructrice des seins où elle a apporté une avancée importante.

Le principe de la technique de lipostructure est de transférer la graisse de la patiente d'un site donneur potentiel (variable chez chaque patiente : ventre, hanches, cuisses...) vers la région thoraco-mammaire où il manque de volume (défauts localisés, notamment dans le décolleté, ou défaut plus global). Cette technique est en fait une greffe de graisse: cela veut dire que la graisse doit être revascularisée par le milieu receveur. Les réinjections se font dans le muscle pectoral et sous la peau pour les reconstructions par prothèses, ou dans l'ensemble des plans tissulaires pour les reconstructions autologues.

Les techniques modernes de transfert de graisse permettent une répartition harmonieuse des cellules graisseuses, rendant le risque de formation de kyste huileux ou de mauvaise prise (cystostéatonecrose) plus limité.

La cystostéatonecrose peut se manifester cliniquement par des nodules fermes et lisses, mobiles, peu douloureux dans le sein. Leur aspect clinique est en général caractéristique. Radiologiquement, ces transferts de graisse peuvent se traduire, comme dans toute chirurgie du sein, esthétique ou non (exérèse de tumeur bénigne ou maligne, chirurgie de réduction mammaire, plastie d'augmentation...) par des **calcifications** (liées à la cicatrisation tissulaire).

Ces calcifications (macro et microcalcifications) sont différentes de celles observées dans les cancers du sein, et ne posent pas de problèmes de diagnostic pour les radiologues expérimentés, qui peuvent s'aider de l'échographie et de l'IRM.

En revanche, si le transfert de graisse ne peut pas provoquer un cancer du sein, il n'en empêchera pas la récurrence, si celui-ci devait réapparaître sous la forme d'une récurrence locale.

En cas d'augmentation de volume d'une tuméfaction sur le sein reconstruit, la règle doit rester la même que sur un sein natif : en cas de doute radiologique, des microbiopsies seront réalisées.

Actuellement, on peut considérer qu'une lipostructure du sein, faite selon les règles de l'art par un chirurgien plasticien expérimenté dans ce domaine, n'entraîne pas de difficulté diagnostique particulière pour un radiologue expérimenté en imagerie du sein.

Le transfert de graisse dans le sein reconstruit est souvent réalisé lors d'un deuxième temps opératoire, associé à d'autres gestes de raffinements des deux seins. Il doit être réalisé par un Chirurgien Plasticien compétent et qualifié, formé spécifiquement à ce type de technique et exerçant dans un contexte réellement chirurgical.

Cette intervention fait partie intégrante de la reconstruction, et est prise en charge par l'assurance-maladie.

### ● AVANT L'INTERVENTION

D'une façon générale, le projet de reconstruction est élaboré conjointement entre la patiente et le chirurgien, et le choix du type de reconstruction est dépendant de multiples facteurs et de la préférence de la patiente. Les reconstructions autologues dépendent beaucoup du « capital » graisseux, estimé au préalable, et qui doit être stable dans le temps (pas de variation de poids : « bien trouver son poids d'équilibre avant l'intervention »).

A l'issue du choix de la reconstruction, les différentes étapes de celle-ci seront détaillées, incluant ainsi souvent lors du deuxième temps opératoire, la lipostructure associée aux autres éléments du deuxième temps de reconstruction (reconstruction de l'aréole et du mamelon, symétrisation, liposuction du sillon sous-mammaire).

A l'issue de cette consultation,

- Un bilan photographique est débuté et poursuivi tout au long de la reconstruction.
- Un bilan pré-opératoire habituel est réalisé conformément aux prescriptions.
- Le médecin-anesthésiste sera vu en consultation au plus tard 48 heures avant l'intervention.
- Aucun médicament contenant de l'aspirine ou un anti-inflammatoire ne devra être pris dans les 15 jours précédant l'intervention.

## ● TYPE D'ANESTHÉSIE ET MODALITÉS D'HOSPITALISATION

**Type d'anesthésie :** la lipostructure du sein reconstruit est habituellement réalisée sous anesthésie générale, car dans le même temps opératoire, plusieurs gestes peuvent être associés et plusieurs sites anatomiques sont concernés :

- les zones de prélèvements (fesses, hanches, abdomen ou culotte de cheval, face interne des genoux)
- le ou les seins

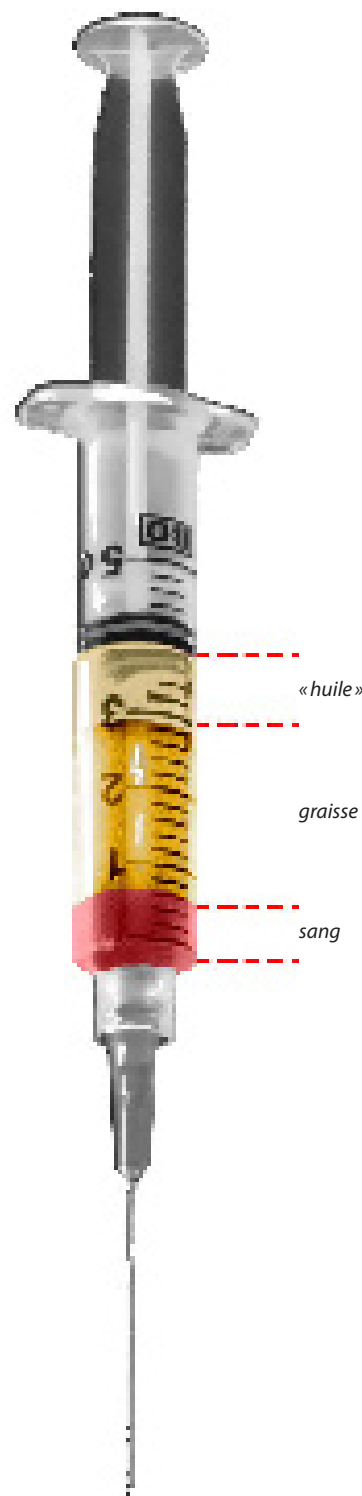
**Modalités d'hospitalisation :** La lipostructure seule nécessite une hospitalisation courte, d'environ 12 à 24 heures. En cas de geste associé, l'hospitalisation dépend du geste associé le plus lourd.

### ● L'INTERVENTION

Chaque chirurgien adopte une technique qui lui est propre et qu'il adapte à chaque cas pour obtenir les meilleurs résultats. Toutefois, on peut retenir des principes de base communs :

- Le chirurgien commence par procéder à un repérage précis des zones de prélèvement de la graisse, ainsi que des sites receveurs. Le choix de ces zones de prélèvement est fonction des zones d'excès de graisse et des désirs de la patiente, car ce prélèvement permet une amélioration appréciable des zones considérées, en réalisant une véritable lipoaspiration des excédents graisseux. Le choix des sites de prélèvement est également fonction de la quantité de graisse jugée nécessaire, et des sites de prélèvement disponibles.

- Le prélèvement du tissu graisseux est effectué de façon atraumatique, par de petites incisions cachées dans les plis naturels, à l'aide d'une fine canule d'aspiration. On procède ensuite à une centrifugation de quelques minutes, de manière à séparer les cellules graisseuses intactes, qui seront greffées, des éléments qui ne sont pas greffables (sérosités, huile).



• Le transfert du tissu graisseux se fait à partir d'incisions de 1 à 2 mm à l'aide de micro-canules. On procède ainsi au transfert de micro-particules de graisse dans différents plans (du plan des côtes jusqu'à la peau), selon de nombreux trajets indépendants (réalisation d'un véritable réseau tridimensionnel), afin d'augmenter la surface de contact entre les cellules implantées et les tissus receveurs, ce qui assurera au mieux la survie des cellules adipeuses greffées et donc la « prise de la greffe ». Une surcorrection est réalisée, si elle est possible, pour tenir compte de la résorption partielle post-opératoire.

• Dans la mesure où il s'agit d'une véritable greffe de cellules vivantes (dont la prise est estimée à 60 à 70% selon les patientes), les cellules greffées resteront vivantes. La lipostructure est donc une technique définitive puisque les cellules adipeuses ainsi greffées vivront aussi longtemps que les tissus qui se trouvent autour d'elles. En revanche, l'évolution de ces cellules graisseuses se fait selon l'adiposité de la patiente (si la patiente maigrit, le volume apporté diminuera).

La durée de l'intervention est fonction du nombre de sites donateurs, de la quantité de graisse à transférer, et d'un éventuel changement de position. Elle peut varier de 1 heure à 2 heures selon les cas, parfois plus, si d'autres gestes sont associés.

### ● APRÈS L'INTERVENTION : LES SUITES OPÉRATOIRES

Dans les suites opératoires, les douleurs sont en règle générale modérées, mais elles peuvent être transitoirement assez marquées au niveau des zones de prélèvement. Un gonflement des tissus (œdème) au niveau des sites de prélèvement et au niveau des seins apparaît pendant les 48 heures suivant l'intervention, et mettra en général 3 à 4 mois à se résorber. Des ecchymoses (bleus) apparaissent dans les premières heures au niveau des zones de prélèvement de graisse : elles se résorbent dans un délai de 10 à 20 jours après l'intervention.

Une certaine fatigue peut être ressentie pendant une à deux semaines, surtout en cas de prélèvement graisseux et de liposuction importante.

Il convient de ne pas exposer au soleil ou aux U.V. les régions opérées avant 4 semaines au moins, ce qui impliquerait le risque de pigmentation cutanée. Après résorption des phénomènes d'œdème et d'ecchymoses, le résultat commence à apparaître dans un délai de 1 mois après l'intervention, mais le résultat final nécessite 3 à 6 mois.

### ● LE RÉSULTAT

En terme de volume, il est apprécié dans un délai de 3 à 6 mois après l'intervention.

A plus long terme, des effets positifs sur la qualité de la peau mammaire irradiée sont remarquables (amélioration de la souplesse, diminution des colorations brunes et partiellement des télangiectasies (dilatations capillaires)).

La silhouette est également améliorée grâce à la lipoaspiration des zones de prélèvement (hanches, abdomen, culotte de cheval, genoux).

La stabilité du résultat est dépendante du maintien d'un poids stable.

### ● LES IMPERFECTIONS DE RÉSULTAT

Dans certains cas difficiles, l'insuffisance de résultat est prévisible avant l'intervention et une deuxième, voire une troisième, séance de lipostructure peuvent être nécessaires, et envisageables au moins 3 à 4 mois plus tard.

Le nombre de séances n'est pas limité, sauf par le bon sens, et par les quantités de graisse disponibles pouvant faire l'objet de prélèvement.

Dans quelques cas, des imperfections localisées peuvent être observées (sans qu'elles ne constituent de réelles complications : hypo-correction localisée, asymétrie légère, irrégularités). Elles sont alors accessibles à un traitement complémentaire : lipostructure sous simple anesthésie locale, à partir du 6<sup>ème</sup> mois post-opératoire.

Si une prothèse se situe près de la zone à lipostructurer, il faut savoir qu'il peut être nécessaire de la changer, si les réinjections viennent près de la prothèse.

### ● LES COMPLICATIONS ENVISAGEABLES

Il faut distinguer les complications liées à l'**anesthésie** de celles liées au **geste chirurgical**.

● En ce qui concerne l'**anesthésie**, lors de la consultation, le médecin anesthésiste informera lui-même le patient des risques anesthésiques. Il faut savoir que l'anesthésie induit dans l'organisme des réactions parfois imprévisibles, et plus ou moins faciles à maîtriser : le fait d'avoir recours à un **Anesthésiste parfaitement compétent, exerçant dans un contexte réellement chirurgical** fait que les risques encourus sont devenus statistiquement très faibles.

Il faut savoir, en effet, que les techniques, les produits anesthésiques et les méthodes de surveillance ont fait d'immenses progrès ces trente dernières années, offrant une sécurité optimale, surtout quand l'intervention est réalisée en dehors de l'urgence, et chez une personne en bonne santé.

● En ce qui concerne le **geste chirurgical** : en choisissant un **Chirurgien Plasticien qualifié et compétent**, formé à ce type d'intervention, vous limitez au maximum ces risques, sans toutefois les supprimer complètement.

En fait, les vraies complications sont rares après une lipostructure de qualité : une grande rigueur dans la pose de l'indication, et dans la réalisation chirurgicale est de mise, pour assurer en pratique, une prévention efficace et réelle.

L'infection est normalement prévenue par la prescription d'un traitement antibiotique per-opératoire. En cas de survenue (rare), elle sera traitée par antibiothérapie, glace, et en enlevant le point situé en regard de la zone enflammée. La résolution se fait alors en une dizaine de jours, habituellement sans conséquence importante sur le résultat final.

Un pneumothorax peut survenir exceptionnellement, et doit alors faire l'objet d'un traitement spécifique s'il est important (drainage). Une lésion des organes sous-jacents intra-thoraciques (cœur, vaisseaux) est en théorie possible, mais n'a jamais été constatée dans le cadre d'une pratique normale, réalisée par un chirurgien formé à cette technique.

Des zones plus fermes (dites de cytotéatonecrose) peuvent apparaître de façon rare. Ces zones diminuent progressivement de taille en quelques mois, et s'assouplissent lentement. Dans le cas contraire, en cas d'augmentation progressive vous devez en parler à votre chirurgien, qui jugera de l'opportunité de faire réaliser des examens complémentaires, habituellement non nécessaires avant le bilan annuel.

Puisque le tissu graisseux déposé reste vivant, il est soumis naturellement aux variations de poids. En cas d'amaigrissement très important, le volume des seins diminuera. A contrario, en cas de prise de poids importante les seins peuvent augmenter de volume. Une certaine stabilité pondérale est donc recommandée afin de pérenniser la stabilité du résultat.

Enfin, il faut savoir que seul le recul dans le temps apportera la certitude qu'un tel traitement ne peut **favoriser ou être à l'origine d'une quelconque pathologie mammaire.**

Au total, il ne faut surévaluer les risques, mais simplement prendre conscience qu'un acte médico-chirurgical même apparemment simple, comporte toujours une petite part d'aléas.

Le recours à un praticien qualifié vous assure que celui-ci a la formation et les compétences requises pour savoir éviter ces complications, ou les traiter efficacement le cas échéant.

Tels sont les éléments d'information que nous souhaitons vous apporter en complément à la consultation. Nous vous conseillons de conserver ce document, de le relire après la consultation et d'y réfléchir « à tête reposée ».

Cette réflexion suscitera peut-être de nouvelles questions, pour lesquelles vous attendrez des informations complémentaires. Nous sommes à votre disposition pour en reparler au cours d'une prochaine consultation, ou bien par téléphone, voire le jour même de l'intervention où nous nous reverrons, de toute manière, avant l'anesthésie.

#### REMARQUES PERSONNELLES :